受賞報告

# 回腸の腸間膜側に認められたメッケル憩室破格例

伊藤夏美[1)]　白鳥太朗[1)]　松田小太郎[1)]
横山　楓[1)]　鈴木菜穂[2)]　灰塚嘉典[2)]
上野仁之[2)]　松村譲兒[2)]　長瀬美樹[2)]

1）杏林大学医学部２年
2）杏林大学医学部肉眼解剖学教室

## 背景・目的

メッケル憩室は，回腸遠位部に認められる卵黄腸管が胎生第５週以後になっても完全に閉鎖せず，腸管の側室状となって遺残したものである[1)]。場所としては，回盲口から１ｍほど口側の回腸の，腸間膜付着部と反対側に位置するものが71％，腸間膜付着側が18％，腸管側壁が11％を占める。発見頻度は１～２％であり，特に若年者に発見されることが多く，20歳以下が半数を占め，性別は２～３：１で男性に多い[2)]。

我々は2019年度肉眼解剖学実習において，回腸の腸間膜付着側で，腸管壁より突出する憩室様構造物を発見し，精査した結果，メッケル憩室の破格例と判断された１例（図１）を経験したので報告する。

## 方法

ご遺体は81歳の女性であり，死因は誤嚥性肺炎で，腹部に手術痕は認められなかった。小腸観察時に，回盲部より51 cm口側の回腸の腸間膜付着側に，腸管壁より突出する全長約10 cmの憩室様構造物を発見した。同時に解剖実習を行っていた他のご遺体では，同様の変異は観察されなかった。

破格部位であるメッケル憩室を，腸管，腸間膜，血管を含めて摘出した。

組織をパラフィン包埋してHE染色した（図２）。

## 結果および考察

本例のように，メッケル憩室が腸間膜側に存在する例は国内でも報告されているが，腸間膜と対側に位置する例よりは少数である[3)]。憩室様構造物に分布する動脈を剖出したところ，上腸間膜動脈の枝から突出構造の先端付近へ一直線状に動脈が分布していた。回腸の辺縁動脈からの枝も

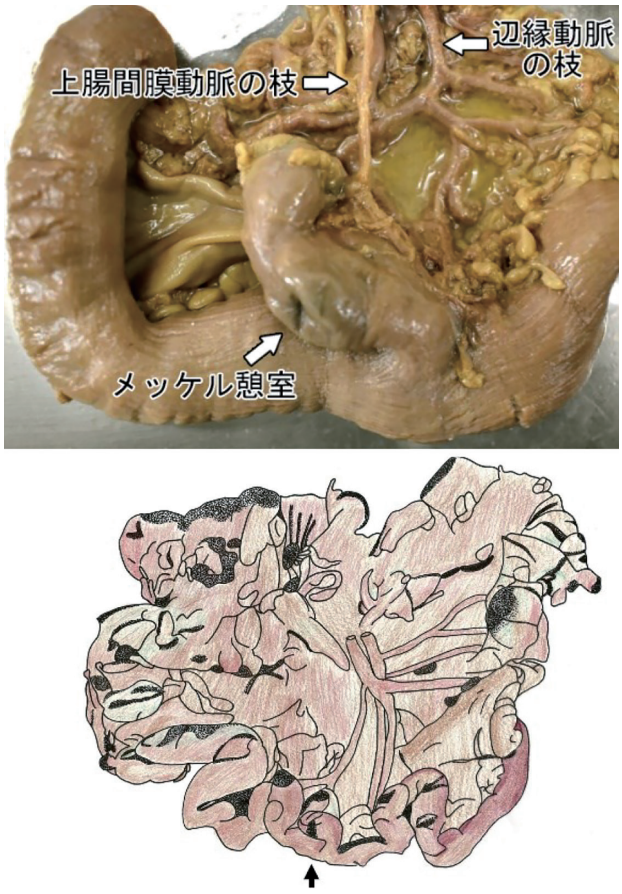


**図１　メッケル憩室の肉眼像とそのスケッチ**

一部分布していた。

これは卵黄腸管の遺残構造であることに合致する所見と考えられた。組織学的に消化管全層が存在する真性憩室であることが確認され，メッケル憩室と確定診断された。異所性組織を検索したが見つからなかった。

本メッケル憩室がどのようにして腸間膜側へ付着するに至ったかにつき考察した。

本例においては上腸間膜動脈によりメッケル憩室が牽引されたため，腸管膜側に付着した可能性が考えられる。また，発生段階において，上腸間膜動脈を軸に過度に回転したため本来存在すべき位置を通り越して腸間膜側に付着した可能性も考えられる。

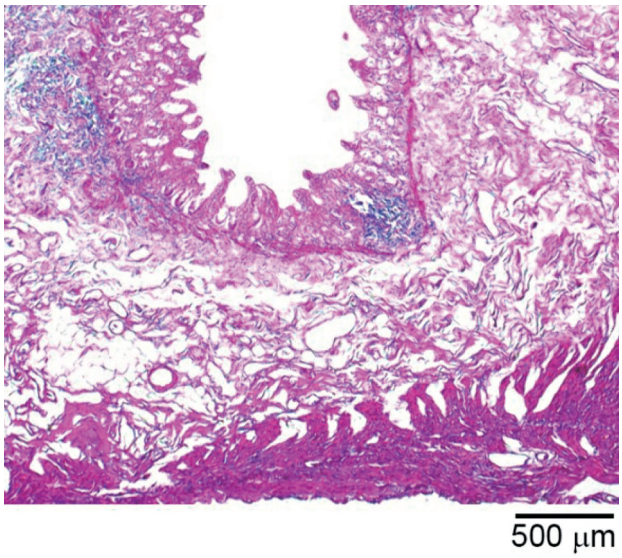


**図2　メッケル憩室の組織像 HE 染色**

## 文献

1）田中早苗，折田薫三，国米欣明他，Meckel憩室―本邦報告例444例の統計的観察を中心に―　外科診療　p46-47
2）佐藤達夫，秋田恵一，日本人のからだ―解剖学的変異の考察―，東京大学出版会，2000，p716
3）田中早苗，折田薫三，国米欣明他，Meckel憩室―本邦報告例444例の統計的観察を中心に―　外科診療　p48