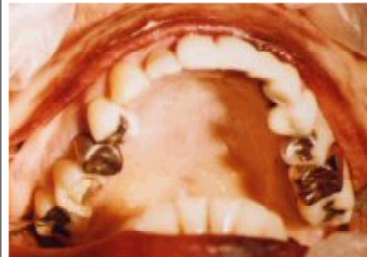

# 身元確認にご協力を！

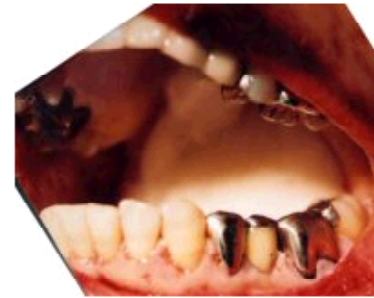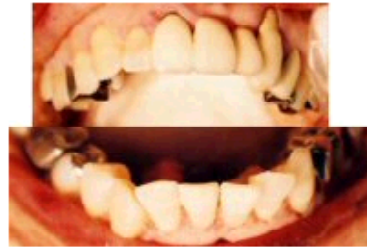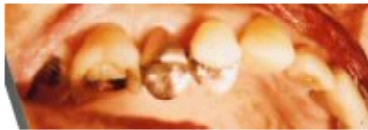東京都大島町波浮港で発覚した殺人被疑事件における  
**女性**被害者の身元を知る必要があります。  
 治療をした可能性のある先生はご連絡下さい。

- 上顎前歯部に陶材によると思われるブリッジが装着されています。
- 下顎右側第二大臼歯は治療中の可能性もあります。
- 年齢は35歳～55歳位を考えて下さい。

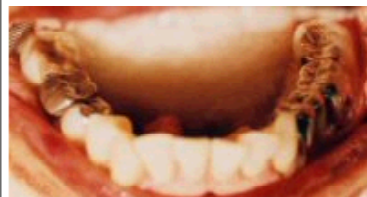1	陶材焼付冠 (Br支台)
2	残存歯
3	残存歯
4	銀色インレー充填 (OD)
5	銀色全部被覆鑄造冠
6	修復物脱落の可能性 (OL)
7	銀色金属充填
8	埋伏or欠損



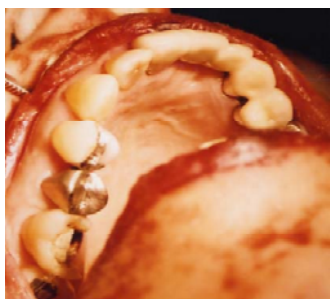1	ポンティック (陶材)
2	ポンティック (陶材)
3	陶材焼付冠 (Br支台)、歯冠色根面充填
4	陶材焼付冠 (Br支台)
5	銀色インレー充填 (MO)
6	銀色全部被覆鑄造冠
7	銀色金属充填 (O)
8	埋伏or欠損



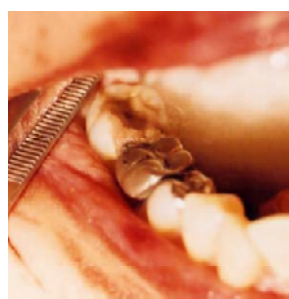8	埋伏or欠損
7	処置歯 (治療中の可能性)
6	銀色全部被覆鑄造冠
5	銀色インレー充填
4	残存歯
3	残存歯
2	残存歯
1	残存歯



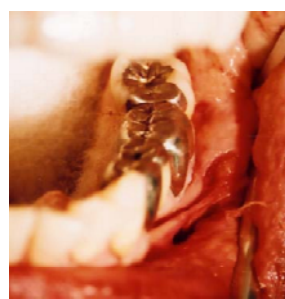
8	埋伏or欠損
7	銀色インレー充填 (MO)
6	銀色全部被覆鑄造冠 (Br支台)
5	ポンティック (レジン前装)
4	銀色全部被覆鑄造冠 (Br支台)
3	残存歯
2	残存歯
1	残存歯



上顎



下顎右側臼歯部



下顎左側臼歯部

\*上顎左側犬歯は冠修復後、唇側露出根面に歯冠色修復

下記 URL のホームページ上でもご覧頂けます。

<http://www.kyorin-u.ac.jp/legal/FOnet>

情報に関する質問・連絡先：警視庁大島警察署捜査係

04992-2-0110 (内線 3332, 3)