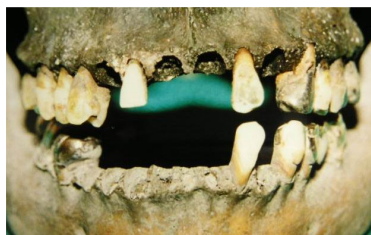


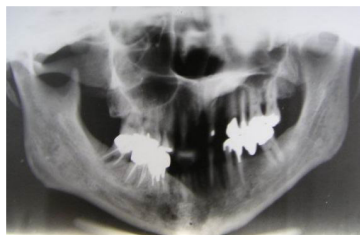
広島県警察本部からのお願い

～身元不明の成人女性の白骨死体～

平成16年8月19日、広島市東区矢賀5丁目で発見された白骨死体の歯形です。

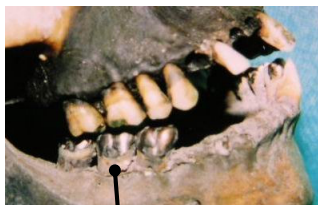

前面の状況

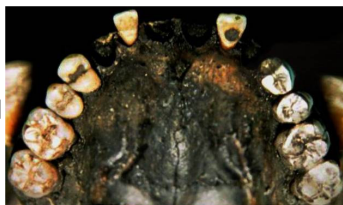

レントゲン写真

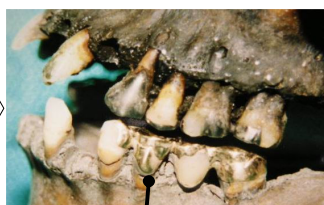◎死体の状況
女性
年齢40～50歳代
血液型 O型



右側面の状況

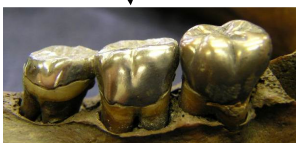

上顎部

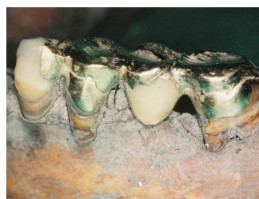

左側面の状況

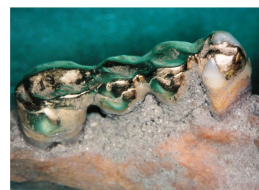★下顎左のブリッジは金を使用している。



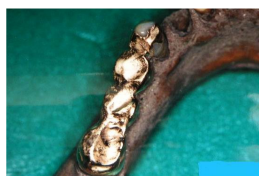下顎右第6、7、8番の治療状況(銀)



下顎左第4、5、6、7番ブリッジ治療外側面

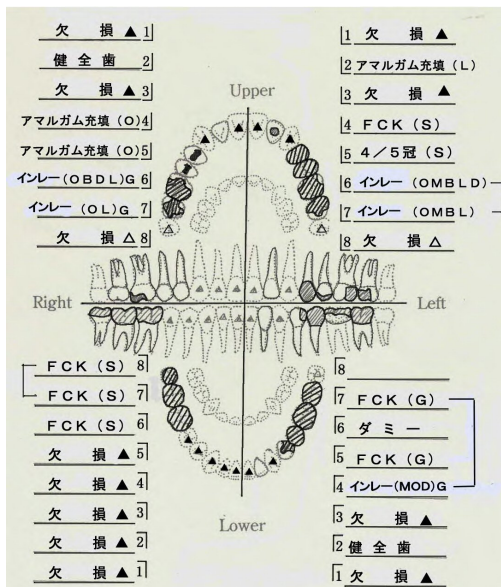


同ブリッジ治療内側面



同ブリッジ治療上部

デンタルチャート



特徴点

- ※下顎左臼歯部第5、6、7番ブリッジの咬合面上に、咬合挙上と思われる金属の被覆がなされている。
- ※下顎左第5、6、7番のブリッジ及び、顎右第6、7番インレー治療は金合金を使用している。
- ※上顎両第8番の欠損以外は、死後脱落と思われる。

連絡先

広島県警察本部 捜査第一課 電話082-222-0110
 広島県広島東警察署 刑事第一課別室 電話082-258-0110(内線644, 643)