受賞報告

内視鏡所見を契機に診断された胃梅毒の１例

宍　戸　カンナ

杏林大学医学部６年

はじめに

梅毒は *Treponema pallidum* よる代表的な性感染症の一つで，現在患者数が急増しており，社会的問題となっている。梅毒のうち，消化管病変を来す症例は約0.1％と稀[1)]だが，今日の梅毒患者の急増から鑑みて，今後臨床の場でも遭遇する機会は増えると想定される。今回経験した胃梅毒の１例を，文献的考察を加えて報告する。

病歴と経過

50代男性，食思不振，嘔気，腹痛，発熱のため当院救急外来を受診した。亀頭部に潰瘍性病変が多発し，右鼠経リンパ節腫大を認めた。来院時の血液検査にて梅毒STS，TP抗体陽性であり，腹部造影CT検査では胃壁の肥厚を認め，周囲のリンパ節が多数腫大していた。上部消化管内視鏡検査を施行したところ，体下部から前庭部にかけて不整な潰瘍が多発しており，体下部は送気にて一部伸展不良な印象であった。悪性疾患を強く疑う所見だったが，胃梅毒も鑑別に挙げ，生検を実施したところ，免疫組織染色にて茶褐色に染色されたらせん状のスピロヘータが多数検出された。定量STS, TP抗体ともに高値であったことから，胃梅毒と診断して，加療を開始した。ペニシリン１回240万単位の筋肉内注射を１週間おき，計３回投与を行ったところ，腹部症状，陰部潰瘍は消失し，定量STS値も有意に低下した。治療１か月後の上部消化管内視鏡検査で潰瘍の消失・瘢痕化を認めた。

考察

医学中央雑誌にて「胃梅毒」を検索し，検出された41論文45症例の報告について身体所見，病変部位，内視鏡所見について解析した。その結果，胃梅毒と診断された半数近くの症例が心窩部痛や嘔気などの消化器症状を主訴に受診しており，梅毒を疑うようなバラ疹や外陰部潰瘍などの所見を認めなかった。病変の好発部位としては胃体下部から幽門前庭部にかけて多い傾向があった。内視鏡所見と

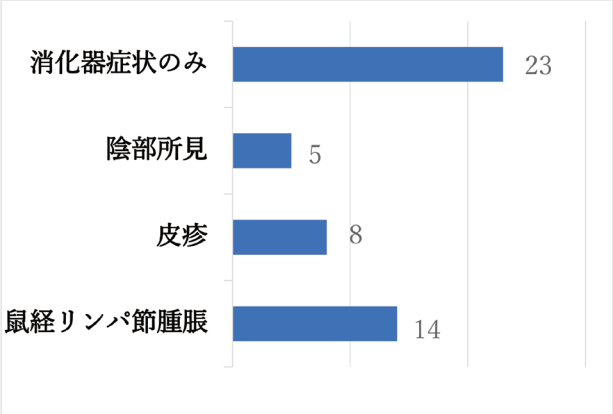

図１　身体所見
消化器症状のみで梅毒らしい身体症状を呈さない症例の割合も高かった。

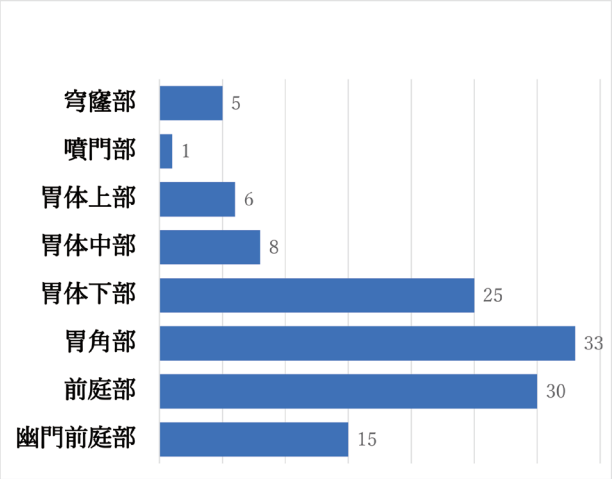

図２　病変好発部位
胃体下部～幽門前庭部に好発する傾向にあった

しては不整形，多発傾向，癒合傾向という特徴をもつ潰瘍の発生が最も多い。胃梅毒としては梅毒皮疹に類似する扁平隆起病変が特徴的であるが頻度は高くなく，易出血性やびらん，発赤，伸展不良などの多彩な内視鏡所見を呈する場合が多い。鑑別すべき疾患としは，スキルス胃がん，MALTリンパ腫，急性胃粘膜病変，サイトメガロウイルス胃炎などが挙げられる。胃梅毒と診断される症例のうち，主訴が消化器症状のみの症例も半数以上存在するため，不整形の潰瘍を認めた場合には問診，身体所見，梅毒血清反応，病変部位の免疫組織染色を総合的に診断する必要がある。

謝辞

この度は栄誉ある杏林医学会第13回学生リサーチ賞を賜り，大変光栄に存じます。専攻委員の先生方，杏林医学会の先生方，関係者の皆様に厚く御礼申し上げます。本演題は第120回日本内科学会総会「医学生・研修医・専攻医の日本内科学会ことはじめ2023東京」で優秀演題賞を受賞いたしました。これもひとえに，久松理一教授，三浦みき先生，平塚智也先生を始めとする消化器内科学教室の先生方のご指導の賜物と心より感謝しております。改めて厚く御礼申し上げます。

参考文献

1）小林広幸ら，IBD Research. vol. 14 no. 3. 2020.