

解答は、マークシート上 43-50 (M43-M50) に行うこと。

I 横紋筋の基本構造を右の図に示した。これについて、次の文章を読み答えよ。

1) 右の図で、①の矢印で示した構造の名称で正しいのはどれか (マークシート M43)

- a 筋鞘 b 筋節 c 終末槽 d 筋小胞体
e 横行小管

2) 右の図で、②の矢印で示した構造の名称で正しいのはどれか (マークシート M44)

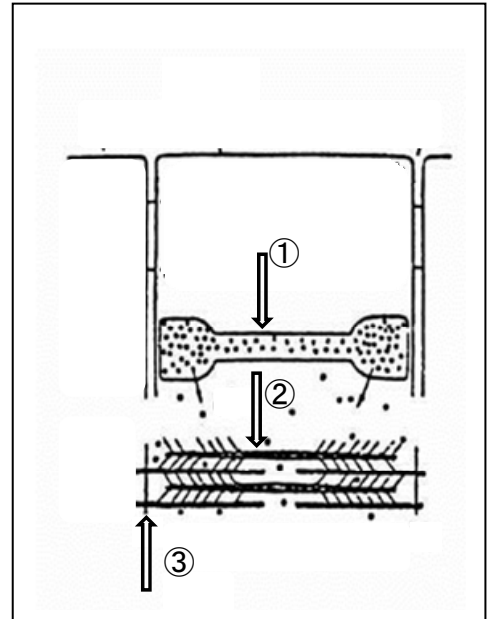
- a アクチンフィラメント b ミオシンフィラメント

3) 右の図で、③の矢印で示した構造の名称で正しいのはどれか (マークシート M45)

- a A 線 b B 線 c X 線 d Z 線 e I 線

4) 右の図の①の構造物から放出され収縮に関連するイオンは、次の中でどれか。(マークシート M46)

- a Ca^{++} b Na^+ c Mg^{++} d Cl^- e H^+



5) 右の図の各構造物の配置から、正しく状態を説明しているのはどれか。(マークシート M47)

- a 弛緩した状態 b 収縮した状態 c 弛緩か収縮か判断できない

II 次の文章を読んで、正しい方を選べ。

1) 横隔膜は (a 横紋筋、b 平滑筋) で (c 体性、d 自律) 神経系の支配を受ける。(マークシート M48) (M48 に両方の解答を書き入れよ)

2) 骨格筋の性質を明らかにするのに 2 つの収縮特性を調べる。等尺性収縮では (a 発生張力、b 短縮速度) を、等張性収縮では (c 発生張力、d 短縮速度) を明らかに出来る。(マークシート M49) (M49 に両方の解答を書き入れよ)

3) 運動単位と神経支配比に関連した以下の文章で、正しく説明したものを選べ。(マークシート M50)

- a 運動単位とは、一つのガンマ運動細胞とそれにより支配される複数の筋細胞から構成されている。
b 支配比が大きい運動単位ほど、精密な運動コントロールが可能となる。
c 下腿のヒラメ筋は白筋で、S タイプの運動単位により構成されている。
d 一本の骨格筋細胞は、成人で正常な機能をしているとき、一つの運動細胞にだけ支配されている。
e 骨格筋と心筋はともに横紋筋に分類され、一つの細胞には 1 つの核が存在する。